

Traitement chirurgical de l'hémorragie digestive par rupture de l'artère gastroduodénale au CNHU-HKM de Cotonou au Bénin.

Surgical treatment of digestive breakdown of gastroduodenal artery hemorrhage in teaching hospital ``CNHU-HKM`` of Cotonou in Benin republic.

Imorou Souaïbou Y¹, Dossou FM², Gbessi DG¹, Lawani I², Soton F³, Assouto P³, Olory-Togbe JL¹.

1. *Clinique Universitaire de Chirurgie Viscérale A/ CNHU-HKM de Cotonou*
2. *Service de Chirurgie Générale CHUD Ouémé-Plateau*
3. *Clinique universitaire d'accueil des urgences/CNHU-HKM de Cotonou*

Auteur correspondant : Gbessi DG Email : gbessi1@yahoo.fr

Résumé

L'hémorragie digestive aiguë de l'adulte est une des principales urgences digestives. Elle demeure une cause importante de morbidité et de mortalité en particulier dans les pays en développement. L'endoscopie digestive a permis d'améliorer la performance diagnostique et thérapeutique. Les causes les plus fréquentes sont les ulcères et les ulcérations. L'hémorragie digestive de grande abondance par rupture de l'artère gastroduodénale observée chez notre patiente est rare. Cette hémorragie inaugurale de l'ulcère est favorisée par l'automédication avec des médicaments gastro-agressifs tel l'ibuprofène dans la prise en charge d'une épigastralgie non documentée. Les fibroscopies œsogastroduodénales ont permis d'évoquer l'origine duodénale puis gastrique de l'hémorragie. Elles ont permis de poser l'indication opératoire. L'hémostase était faite par une suture directe par 2 points en X au Vicryl 3/0 de la perforation. Ensuite il a été réalisé au même fil une ligature de l'artère gastroduodénale à son origine. Une antrectomie a été pratiquée emportant l'ulcère, suivie d'une anastomose gastroduodénale, une omentoplastie, un lavage et un drainage de la cavité péritonéale. Les suites étaient compliquées par une suppuration pariétale au 6^{ème} jour post-opératoire, une thrombose veineuse suro-poplitee fémorale droite au 8^{ème} jour post-opératoire. La patiente fut transférée dans le service de cardiologie pour la prise en charge curative de la thrombose veineuse. La patiente est sortie de l'hôpital après 33 jours avec un recul de trois mois satisfaisant. Ce cas clinique illustre l'importance de la chirurgie digestive par voie classique en l'absence de nouvelles techniques que sont l'embolisation artérielle et la suture de l'ulcère par voie laparoscopique.

Mots clés : hémorragie digestive, artère gastroduodénale, traitement chirurgical

Summary

Adult acute digestive bleeding is one of the main digestive emergencies. It remains a significant cause of morbidity and mortality especially in developing countries. Digestive endoscopy has allowed to improve the diagnostic and therapeutic performance. The most frequent causes are ulcers and ulcerations. Digestive haemorrhage of great abundance by rupture of the gastroduodenal artery observed in our patient is rare. This inaugural hemorrhage of ulcer is favored by self-medication with gastro-agressifs drugs such as ibuprofen in support for an epigastralgia not documented. Gastrointestinal endoscopy have allowed to evoke the original duodenal and gastric hemorrhage. They helped put the operating indication. Hemostasis was made by a direct suture by 2 points in X to the Vicryl 3/0 of the perforation. Then he was directed to the same wire ligation of the gastroduodenal artery at its origin. An antrectomy has practiced taking ulcer, followed by gastroduodenal anastomosis, an omentoplasty, a washing and drainage from the peritoneal cavity. The suites were complicated by parietal suppuration in the 6th postoperative day, femoral suro-popliteal venous thrombosis, right to the 8th postoperative day. The patient was transferred to the service of Cardiology for the healing of venous thrombosis. The patient was released from the hospital after 33 days with a satisfactory decline in three months. This clinical case illustrates the importance of digestive surgery by classical pathway in the absence of new techniques that are arterial embolization and laparoscopic ulcer suture.

Key words: digestive haemorrhage, gastro duodenal artery, surgical treatment

Introduction

L'hémorragie digestive aiguë non traumatique de l'adulte est une des principales urgences digestives et demeure une cause importante de morbidité et de mortalité. Ses causes les plus fréquentes sont les ulcères et les ulcérations. Les examens endoscopiques ont permis d'améliorer sensiblement la performance diagnostique et thérapeutique. Nous rapportons un cas d'hémorragie digestive par rupture de l'artère gastroduodénale due à un ulcère duodénal observée et traitée chirurgicalement au centre

national hospitalier et universitaire de Cotonou. Notre objectif est de mettre l'accent sur les difficultés diagnostiques et thérapeutiques dans un pays en développement.

Observation

Il s'agit d'une patiente de 38 ans transférée en mai 2014 du service d'hématologie aux urgences pour une crise convulsive dans un contexte d'aggravation d'une hémorragie digestive à type d'hématémèse et de méléna liée à un ulcère bulbaire qui ne saignait plus (fibroscopie du 27 avril : **image 1**).

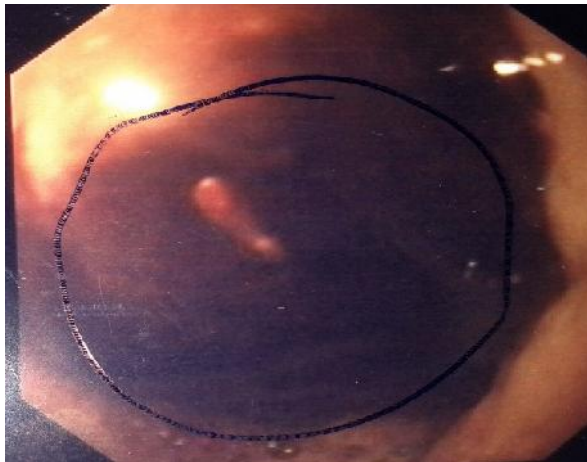


Image 1 : ulcère duodénal

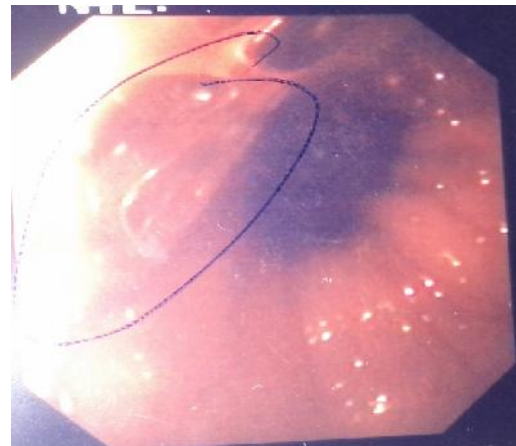


Image 2 : ulcère antral

L'hémoglobine était passée de 5,1g/dl à 3,4g/dl en quatre jours malgré la transfusion de cinq poches de concentrés érythrocytaires et le traitement médical. Cette hémorragie avait accompagné des épigastralgies traitées par de l'ibuprofène puis du diclofénac depuis trois semaines. La patiente est drépanocytaire SS mais n'avait pas d'ulcère gastrique ou duodénal connu. A l'admission, la patiente était en état de choc hémorragique. La stabilisation de l'état hémodynamique par la transfusion de trois poches de concentré érythrocytaire avait permis la réalisation d'une

nouvelle fibroscopie (le 7 mai 2014). Celle-ci avait conclu à un ulcère du versant antérieur de l'antrum gastrique encore hémorragique (**Image 2**), d'où l'indication opératoire.

Notre voie d'abord était une laparotomie médiane sus ombilicale. Une gastrotomie verticale secondairement prolongée vers la région pyloro-duodénale qui était infiltrée, permettait de découvrir un ulcère de la face postérieure du bulbe de 2 cm de long sur 1 cm de large environ avec hémorragie de l'artère gastroduodénale (**Image 3**).

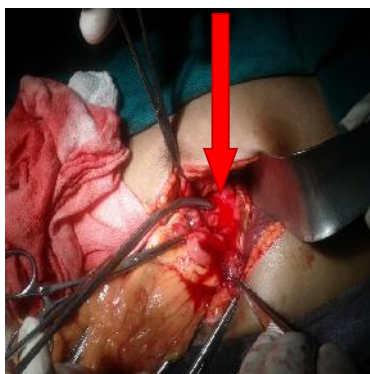


Image 3 : vue per opératoire de l'hémorragie

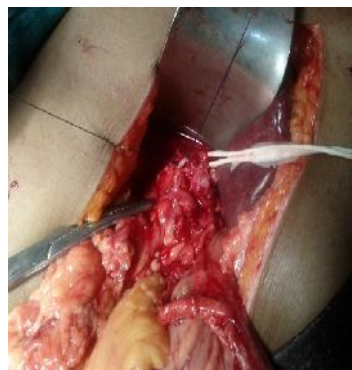

Image 4 : Vue de l'artère gastroduodénale ligaturée

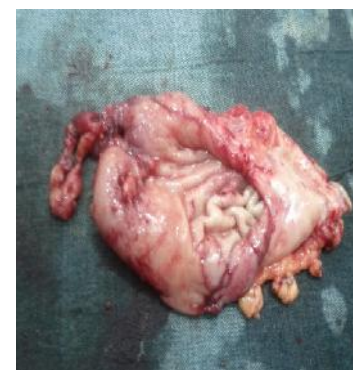

Image 4 : Pièces opératoires (antrum- pylore)

Après un tamponnement provisoire, l'artère gastroduodénale était liée à son origine (**image 4**) et l'hémostase était complétée par une suture directe par 2 points en X de Vicryl® n°3/0.

Une antrectomie emportant l'ulcère (**image 5**) était réalisée suivie d'une anastomose gastroduodénale, d'une omentoplastie, d'un lavage et drainage de la cavité abdominale. Par ailleurs, la vésicule biliaire contenait de multiples micro-lithiases.

Le transit avait repris au 4^e jour post opératoire autorisant une reprise de l'alimentation entérale dès le 5^e jour. Les suites étaient marquées par une suppuration pariétale et une thrombose veineuse suro-poplitéo-fémorale du membre pelvien droit respectivement aux 6^e et 8^e jours post opératoires. La suppuration avait tari au 13^e jour. L'évolution de la thrombose veineuse prise en charge en cardiologie était favorable. La durée d'hospitalisation était de 33 jours.

Discussion

La chirurgie dans le traitement des hémorragies ulcéreuses est indiquée lorsque le traitement médical a échoué ou que le saignement ne s'arrête pas spontanément. En effet, 70 à 80 % des hémorragies d'origine ulcéreuse se tarissent spontanément [1,2]. En période hémorragique, la fibroscopie oeso-gastro-duodénale permet de distinguer l'origine gastrique ou duodénale du saignement. La fibroscopie permet en outre une hémostase locale par colle, coagulation à l'argon, hyperthermie, scléroses [1] ou injection d'adrénaline à visée vasoconstrictrice qui permet d'éviter le recours à la chirurgie dans 80 à 99 % des cas [1,2]. Chez notre patiente, la première fibroscopie avait montré un ulcère bulbaire avec un caillot cruorique permettant la poursuite du traitement médical. Une nouvelle fibroscopie faite par le même opérateur, devant de la récurrence de l'hémorragie digestive, avait conclu à un ulcère antral hémorragique. Aucun geste d'hémostase per endoscopique n'était réalisé. Ceci est lié à l'insuffisance du plateau technique qui caractérise la plupart des pays en développement comme le Bénin. La discordance entre les deux fibroscopies témoigne des difficultés éventuelles de réalisation de la fibroscopie en urgence pour une hémorragie digestive. Cette fibroscopie avait néanmoins permis de prendre la décision opératoire à temps.

Le traitement chirurgical de la maladie ulcéreuse en urgence lors de la prise en charge d'une complication (perforation, hémorragie) a longtemps été une

attitude classique [3,4,5]. Sa remise en cause repose sur plusieurs arguments. Souvent réalisé en urgence, il est compliqué d'une morbidité élevée, en particulier pariétale [4]. L'intérêt de la vagotomie est discuté chez ces patients. Elle est grevée de retards à l'évacuation gastrique (3 %) et de diarrhées. Elle est inutile dans 40 à 60 % des cas [3] car les patients sont le plus souvent guéris par le traitement médical de la maladie ulcéreuse ou ils présentent un accès unique de poussée ulcéreuse ne récidivant jamais. La connaissance de la physiopathologie de la maladie ulcéreuse et la diminution de l'incidence de ses complications grâce à l'éradication d'*Helicobacter pylori* ont changé les données du problème. L'éradication d'*Helicobacter pylori* prévient la récurrence de la maladie ulcéreuse après perforation [6]. Il n'est plus indiqué de réaliser le traitement chirurgical radical de la maladie ulcéreuse perforée en urgence [2]. Le même raisonnement s'applique pour l'accident hémorragique [2], même si l'absence de problème septique aigu amène certaines équipes à prôner la réalisation d'une vagotomie avec opération de vidange dans ce contexte. Ainsi, nous avons réalisé une suture indirecte et directe de l'artère gastroduodénale, une antrectomie emportant l'ulcère suivie d'une anastomose gastroduodénale, sans faire de vagotomie. Faudrait-il faire une cholécystectomie systématique pour lithiases vésiculaires de découverte per opératoire chez notre patiente ?

Nous nous sommes abstenus de faire cette cholécystectomie chez notre patiente déjà précaire afin de ne pas allonger la durée d'intervention et prendre le risque d'une morbidité élevée. La suppuration pariétale observée serait due à l'absence d'administration d'antibiotique les 3 premiers jours post opératoires. Quant à la thrombose veineuse du membre pelvien droit, elle serait liée à l'alitement prolongé, l'arrêt d'Enoxaparine sodique (Lovenox®) à dose préventive au 5^e jour post opératoire. Cet arrêt n'était pas suivi d'une levée de la patiente alors que la drépanocytose est un facteur favorisant la thrombose.

Conclusion

L'hémorragie digestive de grande abondance par rupture de l'artère gastroduodénale dans un ulcère bulbaire est rare. Ce cas clinique illustre l'importance de l'endoscopie malgré la discordance de nos résultats entre deux examens. Si notre plateau technique permettait de faire l'hémostase endoscopique, nous aurions évité la chirurgie responsable d'une longue durée d'hospitalisation et de morbidité.

Références

1. **Jamieson GG.** Current status of indications for surgery in peptic ulcer disease. *World J Surg* 2000; 24: 256-258
2. **Zittel TT, Jehle EC, Becker HD.** Surgical management of peptic ulcer disease today – indication, technique and outcome. *Langenbecks Arch Surg* 2000; 385: 84-96
3. **Christiansen J, Andersen OB, Bonnesen T, Baekgaard N.** Perforated duodenal ulcer managed by simple closure versus closure and proximal gastric vagotomy. *Br J Surg* 1987; 74: 286-287.
4. **Hay JM, Lacaine F, Kohlmann G, Fingerhut A. and the Association for**
5. **Surgical Research.** Immediate definitive surgery for perforated duodenal ulcer does not increase operative mortality: a prospective controlled trial. *World J Surg* 1988; 12: 705-709.
6. **So JB, Kum CK, Fernandes ML, Goh P.** Comparison between laparoscopic and conventional omental patch repair for perforated duodenal ulcer. *Surg Endosc* 1996; 10: 1060-1063.
7. **Ng EK, Lam YH, Sung JJY, Yung MY, To KF, Chan AC et al.** Eradication of *Helicobacter pylori* prevents recurrence after simple closure of duodenal ulcer perforation. *Ann Surg* 2000; 231: 153-158.